Nádory močového měchýře

Úvod k zhoubným nádorům močového měchýře

Zhoubné nádory **močového měchýře (MM)** jsou v České republice 7. a celosvětově 11. nejčastějším zhoubným nádorovým onemocněním. Muži jsou v porovnání se ženami postiženi 3x častěji. Průměrný věk pacienta s tímto onemocněním je 70 let, přičemž před 50. rokem života je tento typ nádoru raritní.

Za posledních 30 let došlo v ČR k téměř trojnásobnému zvýšení výskytu tohoto onemocnění, tzv. *incidenci*. Pozitivní je však skutečnost, že poslední dekádu jsou počty nově zjištěných nádorů MM stabilní. Současně nenarůstají počty pacientů, kteří na toto onemocnění umírají, tzv. *mortalita.* To lze vysvětlit zkvalitněním diagnostických metod a včasným záchytem onemocnění v počátečních stádiích, která mají obecně lepší prognózu. Stejně tak hraje roli zkvalitnění následné péče po stanovení diagnózy.

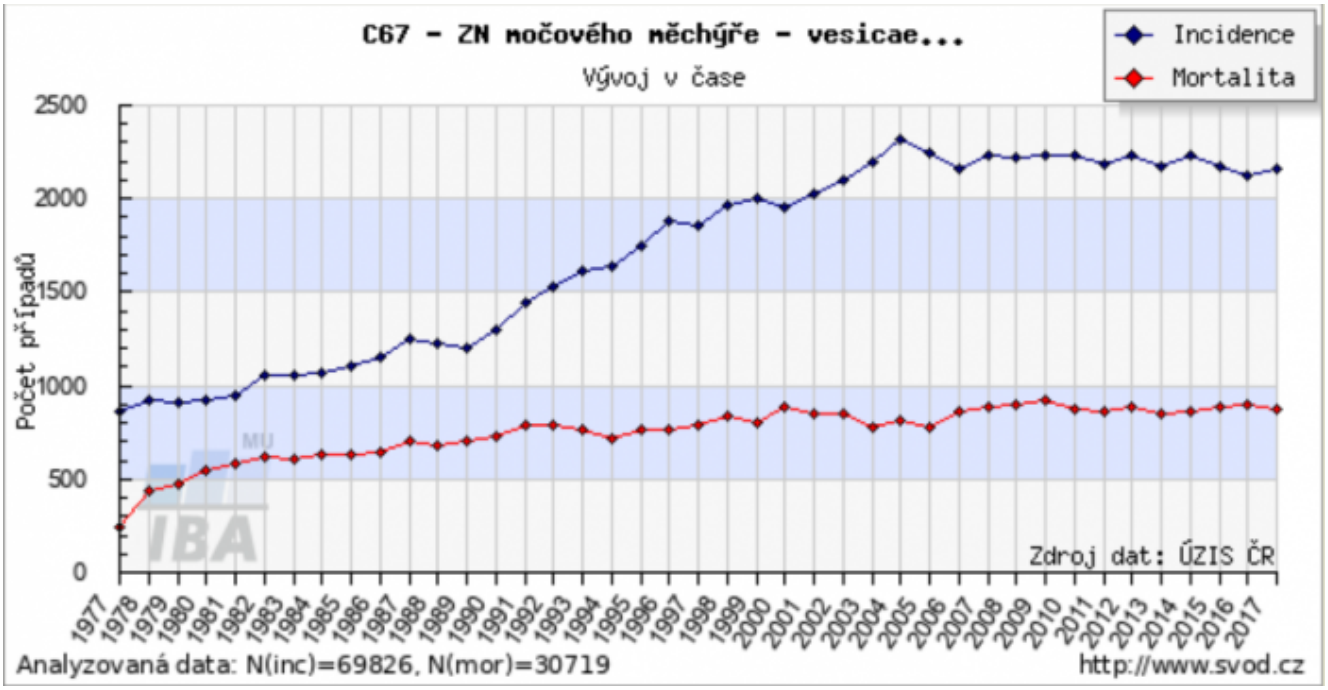

Statistická data Národního onkologického registru České republiky, ukazují kolik lidí nově onemocnělo nádorem MM a

kolik lidí na toto onemocnění zemřelo. V roce 2017 tak bylo toto onemocnění nově zjištěno u 2155 pacientů. Ve stejném roce 874 pacientů s tímto onemocněním zemřelo.

Zhoubný nádor MM nejčastěji vychází ze slizniční výstelky měchýře, tj. vrstva, která přichází do kontaktu s močí. Bývá označován jako karcinom z přechodních buněk nebo též uroteliální karcinom (přes 90 % případů). Méně častými typy zhoubných nádorů postihujících sliznici MM jsou spinocelulární karcinomy (6-8 %) a adenokarcinomy (2 %).
Nádor postihující jen sliznici a neprorůstající do hlubších vrstev stěny MM je nazýván povrchový (neinvazivní nebo též svalovinu neinvadující). Takových případů je v době diagnózy přibližně 75 %. Druhou skupinu nádorů měchýře, mající závažnější průběh, pak představují zhoubné nádory MM prorůstající do hlubších struktur MM (invazivní též svalovinu invadující).

Jaké jsou rizikové faktory vzniku nádoru močového měchýře?

Zhoubné nádory MM patří mezi onemocnění, při jejichž vzniku se uplatňují především faktory zevního prostředí. To znamená, že **se nejedná o onemocnění dědičné,** resp. dědičnost hraje pouze zanedbatelnou roli v porovnání s níže zmíněnými faktory.

- **Kouření**

Kouření je považováno za hlavní rizikový faktor. Předpokládá se, že kouření cigaret se podílí na vzniku zhruba 50-65 % zhoubných nádorů MM u mužů a 20-30 % zhoubných nádorů MM u žen a přibližně 2-4x zvyšuje riziko vzniku onemocnění. Riziko vzniku onemocnění stoupá s počtem vykouřených cigaret. Kuřáci mají navíc vyšší pravděpodobnost výskytu agresivnějších forem nádorů i agresivnějšího průběhu onemocnění, než nekuřáci. Pokud se jedinec rozhodne přestat s kouřením, riziko vzniku onemocnění tím po 1-4 letech abstinence klesá o 40 %, po 25 letech abstinence až o 60 %.

Zhoubnými nádory MM jsou ohroženi nejen aktivní kuřáci, ale i

osoby, které se pohybují v jejich bezprostředním okolí – tzv. pasivní kuřáci.

- **Profesní rizika**

Profesní riziko je 2. nejdůležitějším rizikovým faktorem. Předpokládá se, že se podílí na vzniku 20-25 % nádorů MM i přes zavedení přísných bezpečnostních předpisů v průmyslové výrobě. Ohroženi jsou zejména pracovníci v textilním průmyslu, při zpracování gumy a výrobě pneumatik, v kožedělném, chemickém, tiskařském a petrochemickém průmyslu. Příčinou vzniku onemocnění je dlouhodobé vystavování se účinkům chemických látek s kancerogenním účinkem, tj. vyvolávajících rakovinu. Onemocnění se vyskytuje s odstupem 15-40 letech od doby vystavování se účinkům chemikálie. Je však pravděpodobná přítomnost řady dalších faktorů v životním prostředí nezávisle na pracovním zařazení.

- **Ozáření (radiace, radioterapie)**

Jedinci, kteří prodělali ozáření při léčbě zhoubného nádorového onemocnění v oblasti pánve (zhoubné nádory ženského ústrojí, nádory prostaty, apod.) mají 2-4 x vyšší riziko vzniku zhoubného nádoru MM.

- **Chemoterapie**

Jedinci léčení cyklofosfamidem (nejčastěji léčba nádorů mízních uzlin či nádorů kostní dřeně) mají až 9 x vyšší riziko vzniku zhoubného nádoru MM.

- **Nadměrné užívání analgetik – léků tlumících bolest**

Nadměrné užívání léků tlumících bolest s obsahem fenacetinu (5-15 kg po dobu 10 let) zvyšuje riziko vzniku zhoubných nádorů MM. Stejně jako u pracovního rizika zde obvykle uplyne dlouhá doba od expozice (až 25 let). Častěji se o škodlivém účinku nadměrné konzumace fenacetinu hovoří v souvislosti s nádory močovodů a ledvinné pánvičky.V současnosti nejsou léky obsahující fenacetin užívány a nejsou ani dostupné.

- **Parazitární infekce – schistosomóza (bilharziáza)**

Schistozomiáza je onemocnění způsobné parazitem – krevničkou močovou (Schistosoma haematobium). Tento parazit se vyskytuje zejména v oblastech severní Afriky a Arabského poloostrova, nikoliv na území České republiky. Parazit klade vajíčka do stěny MM, v důsledku toho dochází ke změnám na sliznici MM a může dojít ke vzniku nádorového onemocnění MM. Často se jedná o vzácnější formy nádorů, jako jsou spinocelulární karcinom či adenokarcinom.

Jak lze zabránit vzniku a rozvoji onemocnění?

Vzniku nádorového onemocnění MM nelze zcela zabránit. Vyvarujete-li se výše zmíněných rizikových faktorů, lze pravděpodobnost vzniku tohoto onemocnění minimalizovat. Ještě jednou je potřeba připomenout zejména riziko kouření a to jak aktivního, tak i pasivního.

Standardním doporučením zůstává vyvážená pestrá strava a především dostatečný denní příjmem tekutin.

Diagnostika nádorů močového měchýře – příznaky, vyšetřovací metody

Jen výjimečně se stává, že u nádoru MM nebývají vyjádřeny žádné doprovodné příznaky. Skutečnost, že se nějakým způsobem projeví, pak vede pacienta k vyhledání lékaře, který může toto onemocnění diagnostikovat. Nejčastějším příznakem je přítomnost **krve v moči**. Množství krve může být různé. Krev v moči může být patrná pouze při vyšetření moče mikroskopicky, ale také může dojít k viditelnému krvácení do moče a v některých případech i k rozvoji masivního krvácení. Množství krve v moči, v žádném případě nemusí odpovídat velikosti či množství nádorů. Nelze tak z něj vyvodit nic, než jen potřebu

adekvátního vyšetření. Dalším způsobem, kterým se může nádor MM projevit, je **bolestivé močení** (štípání, pálení, řezání), nebo **časté nutkání** na močení. Tyto příznaky se ale **typicky vyskytují i při jiných nenádorových onemocněních** MM nebo močové trubice (například při zánětech). Podle místa uložení v MM, nebo při pokročilosti onemocnění může nádor močového měchýře blokovat průtok moči. A to jak na úrovni přítoku do MM, tak i na straně odtoku do močové trubice a tím současně způsobovat poškození funkce ledvin.

Nádory MM se nemusí zpočátku z pohledu pacienta nějak projevovat a tím pádem jej ani neobtěžují. Při včasném odhalování onemocnění, tak hrají roli především preventivní programy.Praktický lékař poskytuje preventivní prohlídku svým pacientům každé dva roky. Tato prohlídka zahrnuje **orientační chemické vyšetření moče** pomocí testačních papírků a je hrazena z veřejného zdravotního pojištění. Dává lékaři informaci o stavu vnitřního prostředí. Výsledek vám lékař oznámí ihned a v odůvodněných případech doplní další laboratorní vyšetření, popřípadě vás odešle ke specialistovi – urologovi

Při diagnostice nádorů MM má nezastupitelnou roli **endoskopické vyšetření přes močovou trubici – cystoskopie**. Toto vyšetření je možné provádět i v místním znecitlivění. Při vyšetření je možné provést odběr drobného vzorku – takzvanou studenou **biopsii** – na histologické vyšetření. Lze také provést výplach močového měchýře na **cytologické vyšetření** (detekce nádorových buněk v moči). K přesnému histologickému určení nádoru je ovšem třeba odebrat větší vzorek, což se již provádí v celkové nebo svodné anestezii (viz léčba níže). Během vyšetření dochází k zavedení tenkého přístroje-cystoskopu, který obsahuje kameru a zdroj světla přes močovou trubici až do močového měchýře. V současnosti jsou v běžné praxi užívány ohebné tzv. flexibilní cystoskopy, které zvyšují komfort pacienta. Vyšetření může být pacienty vnímáno, z pochopitelných důvodů, jako nezvyklý pocit často spojený s nutkáním na močení. Nicméně nebývá bolestivé a v průměru

trvá do deseti minut. Pacient může posléze odejít domů s doporučením, aby příštích několik dnů zvýšil pitný režim

Mezi neinvazivní vyšetření, kterými je možné detekovat nádor MM, patří i zobrazovací metody. Standardním vyšetřením je **sonografie** – ultrazvukové vyšetření močového měchýře a ledvin. K upřesnění rozsahu onemocnění u nádorů měchýře se může použít **CT vyšetření** (počítačová tomografie), případně magnetická rezonance. Nádor MM může být také zachycen při rentgenovém vyšetření – vylučovací urografii. K detekci kostních metastáz se používá scintigrafické vyšetření radionuklidy. Další vzdálené metastázy je možné detekovat rentgenovým snímkem či CT plic, sonografií či CT/MRI vyšetřením břicha. Ani jedna z těchto metod však nemůže nahrazovat a nenahrazuje cystoskopii, jejíž role je nezastupitelná.

Na základě výše zmíněných informací uvedeme **dva vzorové případy z klinické praxe:**

- Pan Václav, 70 let, kouří od svých 18 let v průměru jednu krabičku cigaret denně. Jednou večer si všiml, že močí růžovou moč, ale protože to nebylo bolelestivé a do druhého dne byla moč čistá, celou událost pustil z hlavy. Epizody krve v moči se odehrávaly po dobu dalších 4 měsíců, až se s nimi svěřil dceři. Ta ho správně přesvědčila, aby se dostavil ke svému praktickému lékaři. V té době močil čistou moč, ale vyšetření moče pomocí testačních papírků odhalilo mikroskopické množství krve. Pan Václav byl odeslán k ambulantnímu urologovi, který po ultrazvukovém vyšetření vyjádřil podezření na nádor močového měchýře. Podezření se potvrdilo při následném cystoskopickém vyšetření. Václavovi bylo doporučeno operační řešení, tedy transuretrální resekce- viz níže.

- Paní Petra, 29 let, trávila letní den na koupališti, kde v podvečer mírně prochladla. Večer si všimla, že se stupňuje intenzita a četnost nutkání na močení a současně ji pobolíval podbřišek. Kolem jedné hodiny ranní si dokonce povšimla, že je na toaletním papíru po vymočení přítomna krev. Užila tedy léky na bolest, zvýšila příjem tekutin a druhý den ráno se dostavila ke svému praktickému lékaři. Ten zcela správně, vzhledem průběhu onemocnění a věku pacientky, předpokládal, že se nejedná o nádor MM, ale o zánět. Krev v moči tak byla pouze klasickým doprovodným příznakem infekce močových cest. Předepsal Petře antibiotika, díky kterým došlo během několika dnů k ústupu obtíží.

Léčba nádorů močového měchýře

Jak je již naznačeno na úvod článku, metody léčby povrchových nádorů močového měchýře se zcela liší od nádorů, které rostou do hlubších vrstev stěny MM.

A) Léčba povrchových nádorů močového měchýře

Operační léčba – transuretrální resekce

Základním a zcela nezastupitelným léčebným postupem v léčbě povrchových nádorů MM je tzv. transuretrální resekce. Český překlad z latinského termínu by zněl „vyřezání přes močovou trubici“. Lékař při něm zavede **skrze močovou trubici** přístroj zvaný resektoskop do nitra MM. Nástroj je vybaven zdrojem světla, kanály pro přívod a odtok plnící tekutiny a tzv. elektroresekční kličkou, která připomíná drát u elektrické pájky. Pomocí vysokofrekvenčního proudu pak **nádor vyřeže.** Odřezky se vypláchnou z měchýře ven a pacientovi se zavede přes močovou trubici do MM cévka, která se zpravidla ponechá

až do vyčeření barvy moči. Určitý stupeň krvácení je po výkonu normální a ve většině případů ustává během následujících několika dní. Hlavními komplikacemi, které mohou nastat, jsou krvácení, infekce nebo poranění močových cest. Význam transuretrální resekce tedy spočívá v:

- **odstranění** nádoru z močového měchýře
- a dále v **získání materiálu pro lékaře – patologa**, který odřezky vyšetří pod mikroskopem a s jistotou určí, o jaký typ nádoru se jedná (zhoubný či výjimečně nezhoubný), jaká je jeho agresivita a kam až proniká tloušťkou stěny MM. Uvedené vlastnosti jsou klíčové pro určení dalšího léčebného postupu nebo sledování pacienta.

Většina povrchových nádorů MM vypadá jako hrozen, trs anebo připomíná brokolici. Snadno se tak rozpoznají a operatér je odstraní. Někdy ale může být nádor tak malý, že se i při pozorném zkoumání vnitřku měchýře přehlédne. Jindy vypadá jako plošné zarudnutí, které není možné odlišit od zánětlivých změn. V určitých situacích není na sliznici pozorovatelná žádná změna, i když v ní probíhá nádorové bujení – například v bezprostředním okolí výše popsaných nádorů. Tyto nesnáze napomáhají překonat nové metody v zobrazení sliznice MM – NBI (narrow-band imaging) a PDD (photo-dynamic diagnosis) během kterých se využívá světla o jiné vlnové délce lépe zobrazující nádorové změny.

Transuretrální resekce – odstranění papilárního tumoru močového měchýře kličkou

Intravezikální instilační léčba pomocí cytostatika nebo BCG (tzv. výplachy močového měchýře)

Dlouholeté zkušenosti ukazují, že řada povrchových nádorů MM

se dříve či později objeví znovu. Nezřídka se tak stane hned při první kontrolní cystoskopii 3 měsíce od operace. **Pro snížení pravděpodobnosti, že se nádor vrátí,** resp. k prodloužení intervalu, kdy pacient zůstane zdráv, se dnes začíná prosazovat tzv. adjuvantní instilační terapie neboli navazující léčba nálevy do močového měchýře. Jde o **opakovaná podání léčebné tekutiny do MM**, která se provádějí ambulantně dle pevně stanoveného schématu. Váš lékař určí, zda jste vhodným kandidátem pro takovouto následnou léčbu. Používají se dva základní typy nálevů:

Instilační chemoterapie

Do měchýře je aplikováno cytostatikum tzn. látka mající za cíl zahubit nádorové buňky. Je vícero látek, které se v běžné praxi užívá – mitomycin-C, epirubicin nebo doxorubicin. Účinnost každého z nich je obdobná, rizika a nežádoucí účinky také. Nálevy se zpravidla podávají 1x měsíčně po dobu jednoho roku, avšak na různých pracovištích mohou existovat mírně odlišné postupy. Mezi komplikace patří krev v moči, příznaky zánětu močových cest a vyrážka. Instilační chemoterapie nemá nežádoucí účinky známé u systémové chemoterapie (podávané do žíly nebo ve formě tablet) jako vypadávání vlasů, únavu apod.

Instilační imunoterapie (BCG)

Zde se jedná o nálevy obsahující oslabený kmen bakterie, která je původcem tuberkulózy (jedná se o kmen, který se využívá při očkování proti tomuto onemocnění). Bakterie vyvolá v měchýři obrannou imunitní reakci, která působí proti nádorovým buňkám v povrchové vrstvě sliznice močového měchýře. Tento typ nálevů se obvykle podává 1x týdně po dobu šesti týdnů a poté s časovým odstupem v dodatečných kratších cyklech. Nejčastějšími nežádoucími účinky jsou zánět močových cest a krev v moči.

Zjednodušeně lze říci, že chemoterapie je o něco méně účinná než nálevy BCG, ale má méně rizik a nežádoucích účinků. Proto

se používá u povrchových nádorů, které mají nižší riziko návratu a nižší pravděpodobnost, že zhorší své chování. Nálevy BCG jsou účinné i proti agresivnějším formám povrchových nádorů, ale rizika spojená s jejich podáním odůvodňují jejich použití pouze u velmi rizikových nádorů. Zdůrazňujeme, že instilační léčba nepůsobí na jiné než povrchové nádory MM a nelze ji v žádném případě použít jako náhradu radikální operační léčby u vyšších stádií onemocnění (viz níže).

Transuretrální resekce, NBI – vpravo dole papilární tumor močového měchýře

Jak tedy probíhá léčba?

Když se u pacienta vyskytne nádor MM poprvé v životě a nemocný podstoupí transuretrální resekci, závisí další postup na výsledku mikroskopického vyšetření nádoru. Prokáže-li se, že jde o povrchový typ zhoubného nádoru, je v každém případě nutné další sledování prostřednictvím pravidelných cystoskopií. První kontrola probíhá po třech měsících od operace. Intervaly dalších vyšetření se mohou časem prodloužit. Záleží na charakteristikách nádoru jako jeho velikost, počet ložisek, míra agresivity a hloubka pronikání stěnou měchýře, frekvence předchozích výskytů nádoru atd. Existují kritéria, jejichž kombinace zařazuje Váš nádor a Vás do jedné ze tří rizikových skupin z hlediska dalšího vývoje a pomáhá lékařům zvolit vhodné schéma sledování.

Pokud se u Vás objevil nádor MM, můžete ke snížení pravděpodobnosti jeho návratu udělat tři věci: nekouřit, nekouřit a opět nekouřit. Žádné jiné rizikové faktory nezvyšují výskyt rakoviny MM tak, jako kouření cigaret. Kromě kouření neexistují žádné aktivity, kterých byste se v souvislosti s diagnózou nádoru MM museli vzdávat.

Mohou nastat případy, kdy místo ambulantní kontroly po třech měsících, doporučí lékař rovnou opětovnou operaci – transuretrální resekci. Neznamená to, že by se první výkon provedl nedostatečně. Mezinárodní doporučení pro léčbu povrchových nádorů MM definují situace, kdy je takový postup vhodný. Opětovná operace může přinést důležité informace, které významně ovlivní Vaši další léčbu a tím i prognózu onemocnění.

Máte-li nádor v MM, uslyšíte pravděpodobně od Vašeho urologa dvě cizí slova: recidiva a progrese. Recidiva jednoduše znamená, že se nádor v měchýři znovu objevil, ve stejné nebo i mírnější formě. Progrese označuje situaci, kdy se nádor vrátí a zároveň zhorší svoje biologické vlastnosti – zvýší agresivitu nebo prohloubí své pronikání stěnou MM. Progrese nádoru jistě neznamená, že by se nedal vyléčit, avšak pro další vývoj je nepříznivým ukazatelem vyžadující většinou razantnější léčebné metody.

Specifický podtyp nádoru je tzv. *carcinoma in situ* (CIS). Jde o nádor zasahující pouze povrchovou vrstvu sliznice měchýře, který ale může kdykoliv prudce zhoršit své chování a změnit se v nádor pronikající do svaloviny měchýře. Protože roste na velkých plochách a často není při cystoskopickém vyšetření vůbec patrný, nelze jej léčit transuretrální resekcí, nýbrž pouze instilační imunoterapií (BCG – viz výše), anebo radikální operací s odstraněním celého MM. Léčebná metoda tedy spojuje tento zvláštní typ povrchového nádoru s nádory pronikajícími do svalové vrstvy, o nichž pojednáme dále.

B) Léčba pokročilých nádorů močového měchýře

Tuto skupinu nádorů tzv. *invazivních nebo svalovinu invadujících* již nelze léčit pouze endoskopickou operací – transuretrální resekcí popsanou v předchozí kapitole. Chování těchto nádorů je velice agresivní. Pacienta reálně ohrožuje

rychlý růst nádoru i zakládání ložisek v jiných orgánech – metastáz. V případě, že Vám byl tento typ nádoru diagnostikován, je **nezbytná více radikální léčba**.

Ke stanovení správného léčebného postupu je rozhodující **stanovení rozsahu onemocnění – *staging***. Při transuretrální resekci, je odebrán vzorek nádorové tkáně na histologické vyšetření, při kterém lékař – patolog – určí přesný typ nádor, jak hluboko tento nádor zasahuje do stěny MM i jaká je agresivita daného nádoru. Až doposud je tedy postup stejný jako u povrchových nádorů. Pokud se potvrdí, že se nejedná o povrchový nádor, ale již o invazivní nádor doplňují se zobrazovací vyšetření mající za cíl především odhalit přítomnost případných metastáz.

Nejpoužívanější zobrazovací vyšetření u invazivního nádoru MM je CT vyšetření (počítačová tomografie). To umožňuje nejenom zobrazení měchýře, určení místního rozsahu onemocnění, vztahu nádoru k okolím tkáním, ale také zhodnocení mízních (lymfatických) uzlin, kam nádory MM často metastazují. CT vyšetření rovněž zobrazí i stav dalších orgánů, kam tento typ nádorů metastazuje- játra, plíce.

Další vyšetření, které se uplatňuje v rámci stagingu je scintigrafie skeletu – tedy vyšetření kostí pomocí radioaktivní látky k vyloučení metastáz. Pokud je to nutné, doplňují se další zobrazovací vyšetření.

Operační léčba – radikální cystektomie

Metodou volby u invazivního nádoru MM, je radikální cystektomie. Jedná se o výkon, při kterém je **odstraněn celý MM**, u mužů i s prostatou, u žen s dělohou, vaječníky a částí pochvy (v odůvodněných případech je možné některé z těchto orgánů ponechat). Během operace jsou zároveň odstraněny i

pánevní mízní uzliny. Operace bývá prováděna nejčastěji otevřeně tzn. podélným řezem v podbřišku, ale v současnosti může být ve vybraných případech provedena laparoskopicky či roboticky. V případě, že se nádorové onemocnění nerozšířilo do močové trubice, je možno močovou trubici ponechat. Ponechání močové trubice je důležitým předpokladem k možnosti vytvoření náhrady MM namísto toho původního.

Odstraněné orgány se posílají k histologickému vyšetření, které určí jaký je přesný rozsah nádorového postižení odstraněných orgánů. Toto je důležité ke stanovení dalšího léčebného postupu po operaci.

Po odstranění močového měchýře se musí vyřešit problém derivace moči, jinými slovy, je **potřeba vytvořit cestu, kudy bude moč odcházet z těla**. Standardní řešení je našití močovodů do střevní kličky vytnuté – *exkludované* ze střevní pasáže (to znamená, že trávenina jí neprochází). Tato klička může být vyvedena v podobě stomie- ureteroileostomie – operace dle Brickera, nebo se ze střevní kličky může vytvořit nový MM – neovezika, např. operace dle Studera, který je našit na původní močovou trubici v oblasti pánve. Existuje řada dalších variací derivace moči, jejich provedení a četnost používání se liší dle zkušeností jednotlivých pracovišť. Typ vybrané náhrady MM neovlivňuje Vaši prognózu, pokud jde o další průběh vlastního nádorového onemocnění.

Pravděpodobně nejpoužívanější technikou v České republice je **vytvoření ureteroileostomie**, neboli operace dle Brickera. Během zákroku se tedy vytne část tenkého střeva (zhruba 20cm). Přerušené střevo se pak opět sešije. Do jedné strany exkludovaného střeva se všijí močovody a druhá strana je vyvedna na povrch břicha jako takzvaná stomie nebo též urostomie. Moč pak odtéka do speciálního urostomického sáčku, nalepeného na kůži, který si pacient pravidelně mění. Jedná se tak o obdobu střevních stomií, které jsou mezi lidmi známější.

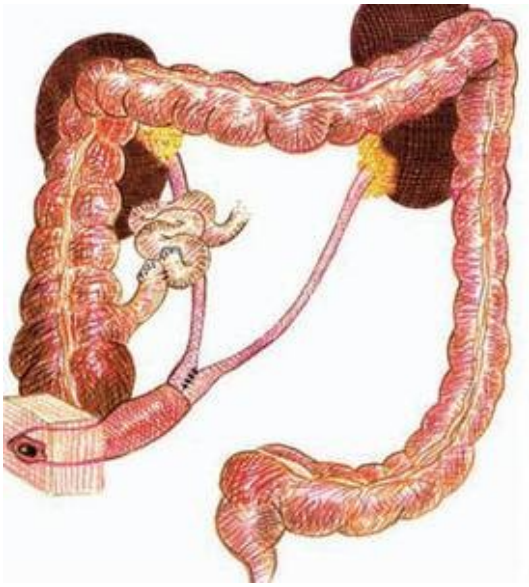

Znázornění ureteroileostomie. Oba močovody ústí do kličky střeva, které druhým koncem ústí na kůži.

Další častěji používanou metodou je **vytvoření neoveziky**. Tento nový MM je v místě původního MM a je přímo našit na močovou trubici. Podmínkou provedení tohoto výkonu je samozřejmě zachování močové trubice během cystektomie. Nácvik močení s neovezikou je podobný vyprazdňování, na jaké jste byli zvyklí dříve, avšak vyžaduje speciální trénink a čas.

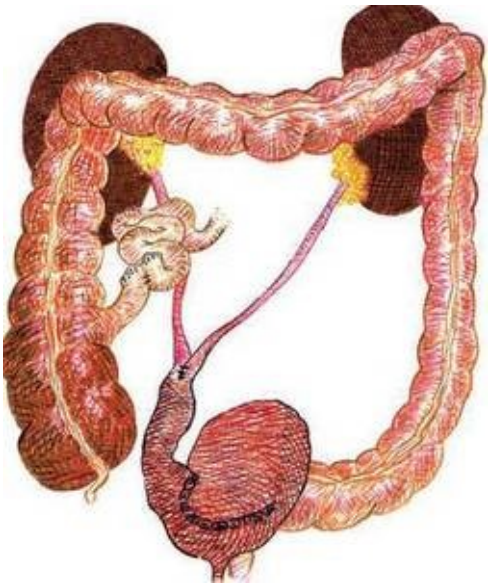

Znázornění neoveziky.

Moč odchází z těla močovou trubicí.

V určitých případech (např. rizikoví pacienti s četnými chronickými onemocněními) se po odstranění MM vyšijí močovody rovnou na břicho jako takzvané dvě **ureterostomie**. Nevýhodou je nutnost lepení dvou sáčků, která je ale vyvážena zkrácením operační doby a skutečností, že se během operace nepřerušuje střevo. Riziko pomalého obnovování funkce střev se tím pádem minimalizuje.

Rozhodnutí jaký typ operace bude proveden, je vždy postaveno na domluvě mezi pacientem a lékařem. Je pochopitelné, že mnohdy si pacienti přejí vytvoření nového MM. Nepřejí si mít „sáček na břiše“. Vytvoření neoveziky však nese rizika, kterými “sáček na břiše“ není zatížen. Kupříkladu v případě obézních pacientů by kompletní vyprazdňování nového měchýře bylo velice obtížné a část moče by tak v něm mohla zůstávat. Vzniká tak riziko močových infekcí, tvorby močových kamenů. Další komplikace vychází ze skutečnosti, že neovezika je vytvořena ze střeva, jehož buňky vstřebávají tekutiny se kterou přijdou do kontaktu (na rozdíl od buněk normálního MM). Vlivem vstřebávání moče dochází u pacientů k narušování vnitřního prostředí pacienta a jeho chronickému překyselování.

Závěrem je potřeba zmínit, že bez ohledu na domluvu před operací, žádný urolog nemůže před operací s jistotou garantovat, jaká derivace bude provedena. Přesné anatomické poměry těla jsou zjištěny mnohdy až během operace (př. krátký závěs střeva neumožňující jeho sesunutí až do pánve a vytvoření nového MM). Proto bývá pacientům před operací dán k podpisu informovaný souhlas s více možnostmi derivací.

Zdroj obou obrázků: https://posterng.netkey.at/esr/viewing/index.php?module=viewing_poster&task=viewsection&pi=105066&ti=323316&searchkey=

Jaké jsou komplikace tohoto operačního výkonu?

Radikální cystektomie je poměrně velký a náročný výkon. Je nutno počítat s větší krevní ztrátou během výkonu vyžadující podání krevních transfuzí. Mezi další možné komplikace patří poranění okolních orgánů, infekční komplikace či obtížné hojení operační rány. V pooperačním průběhu mohou být problémy s obnovením střevní pasáže. U operace dle Studera je riziko inkontinence, neboli úniku moči, a také naopak nemožnost dostatečně vyprázdnit neoveziku. U mužů mohou být pooperačně problémy s erekcí, způsobené poraněním nervových vláken a cévního zásobení, které jsou uloženy v těsné blízkosti MM a prostaty. Délka hospitalizace tak nezřídka dosáhne 2-3 týdnů.

Další možnosti léčby

Cystektomie představuje jednoznačně nejúčinnější metodu léčby invazivního nádoru močového měchýře a přináší Vám nejvyšší šanci na „vyléčení“ tohoto závažného onemocnění. Všechny ostatní postupy jsou méně účinné a jejich volba je na místě výhradně tehdy, pokud je ze zdravotních důvodů vyloučen operační zákrok s celkovou anestézii nebo si pacient tento zákrok nepřeje podstoupit.

Radioterapie představuje cílené ozáření MM dávkou radiačního záření. Ozařování může zastavit růst nádoru a dokonce i zmenšit jeho velikost. Radioterapie může kromě nádoru zasáhnout i zdravé tkáně. Nese s sebou proto i riziko komplikací, mezi které patří poškození sliznice tlustého střeva a konečníku, obtíže při vyprazdňování stolice i moči, a u mužů může nastat stejně jako po operaci porucha erekce.

Chemoterapie se využívá v kombinaci s operační léčbou i s ozařováním. Problematika jejího podávání před operací nebo po ní přesahuje rámec tohoto textu.

Biologická léčba jedná se o relativně nový typ léčby nádorových onemocnění, při kterém mohou být nitrožilně podávány specifické protilátky (proto též imunoterapie). Ty

mají za cíl navázat se na konkrétní receptory na povrchu nádorových buněk a tím pomoci imunitnímu systému pacienta je selektivně zničit. Jedná se o nákladnou terapii, která je vyhrazena pro přísně vybranou skupinu pacientů s pokročilým onemocněním. Výhodou oproti chemoterapii je nižší toxicita této léčby.

Možností jsou rovněž různé kombinace hluboké transuretrální resekce MM, chemoterapie a radioterapie. Tato komplexní léčba tzv. **trimodální terapie** by měla být prováděna v přísně specifických případech za úzké spolupráce urologa a onkologa.

Léčba metastatického nádoru močového měchýře

Pokud se nádor MM rozšířil do vzdálených orgánů či lymfatických uzlin – založil tzv. metastázy, lze v závislosti na celkovém stavu pacienta a jeho přání zvážit podání **chemoterapie**. Jde o nitrožilní aplikaci látek schopných zahubit nádorové buňky. Chemoterapie však nepůsobí pouze na nádorové buňky, ale i na buňky zdravých tkání těla, má proto četné nežádoucí účinky. Nejčastěji se objevuje nevolnost, zvracení, zvýšená únava, slabost, náchylnost k infekcím a průjmy. Standardně se používá chemoterapie založená na cisplatině.

U pacientů neschopných podstoupit tuto léčbu (špatný celkový zdravotní stav, špatná funkce ledvin) nebo u pacientů u kterých chemoterapie již selhala, může být doporučeno zahájit **biologickou léčbu** (viz výše). Tato terapie je pro organismum více šetrná, i když ne zcela bez nežádoucích účinků jako jsou únava, vyrážka či svědění kůže. Dle současných doporučení tato léčba pak může pokračovat do doby než dojde k další progresi onemocnění.

Součástí léčby jakéhokoli nádorového onemocnění v pokročilém stádiu je samozřejmě tlumení bolesti analgetiky, podpora psychického stavu pacienta, rehabilitace a úleva od příznaků, které způsobují metastázy.

Závěrem je nutno podotknout, že všechna rozhodnutí v léčbě tak závažného onemocnění, jakým je pokročilý nádor MM, by měla být výsledkem spolupráce mezi lékařem a pacientem, případně jeho blízkými. Nebojte se tedy svého ošetřujícího lékaře zeptat na jakékoliv otázky.

Autoři textu:

MUDr. Juraj Beniak (Urologické oddělení Nemocnice Na Bulovce, Praha)

MUDr. Jana Horáková (Urologické oddělení Nemocnice České Budějovice)

MUDr. Jakub Horňák (Urologická klinika 2. LF UK a FN Motol)

MUDr. Jan Hrbáček, Ph.D., FEBU (Urologická klinika 3. LF UK a Thomayerovy nemocnice, Praha)

MUDr. Jiří Janů (Urologické oddělení Nemocnice Nové Město na Moravě)

Supervize: prof. MUDr. Marek Babjuk, CSc. (Urologická klinika 2. LF UK a Thomayerovy nemocnice)