

# Replantace penisu po autoamputaci v rámci sebepoškození pacientem s primozáchytem schizofrenie

Gregušová A.<sup>1</sup>, Klézl P.<sup>1</sup>, Bayer J. 2, Kníže J.<sup>2</sup>, Grill R.<sup>1</sup>

<sup>1</sup> Urologická klinika FNKV a 3.LF UK v Praze,  
<sup>2</sup> Klinika plastické chirurgie FNKV a 3.LF UK v Praze

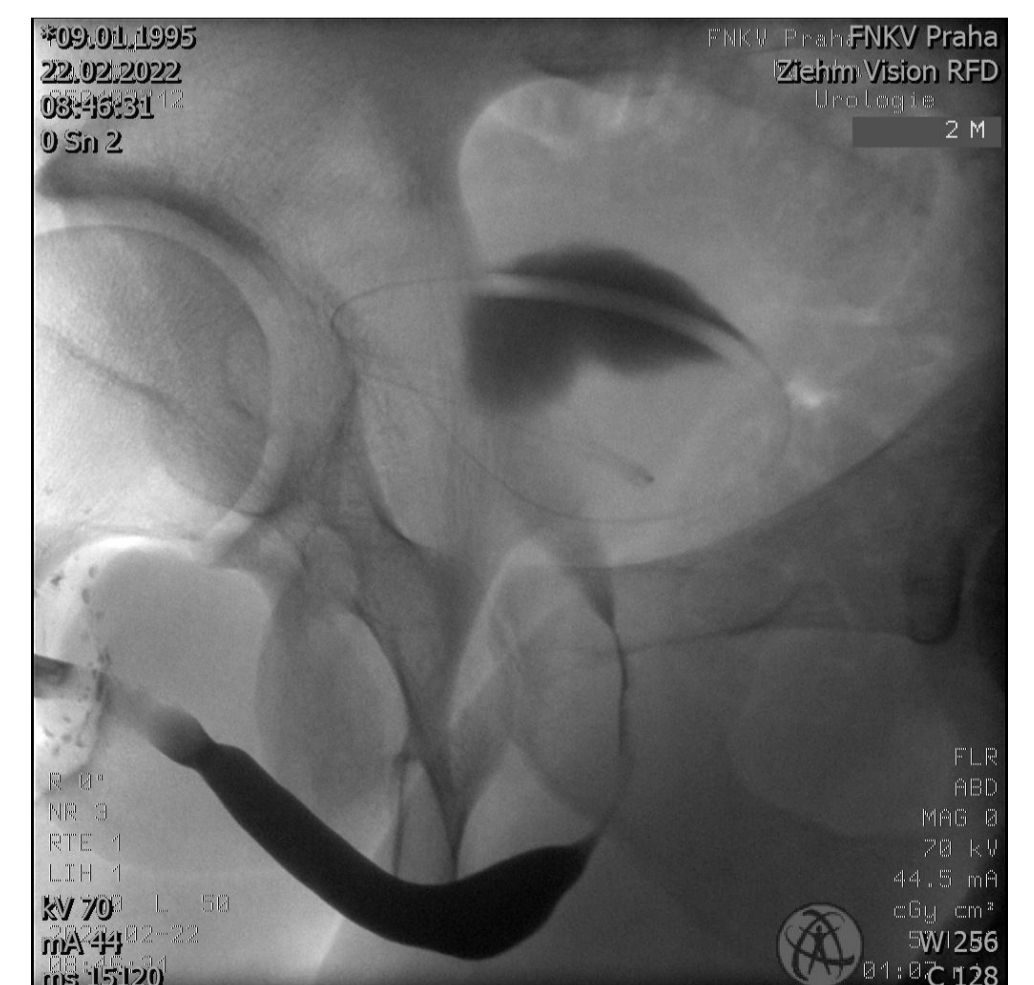
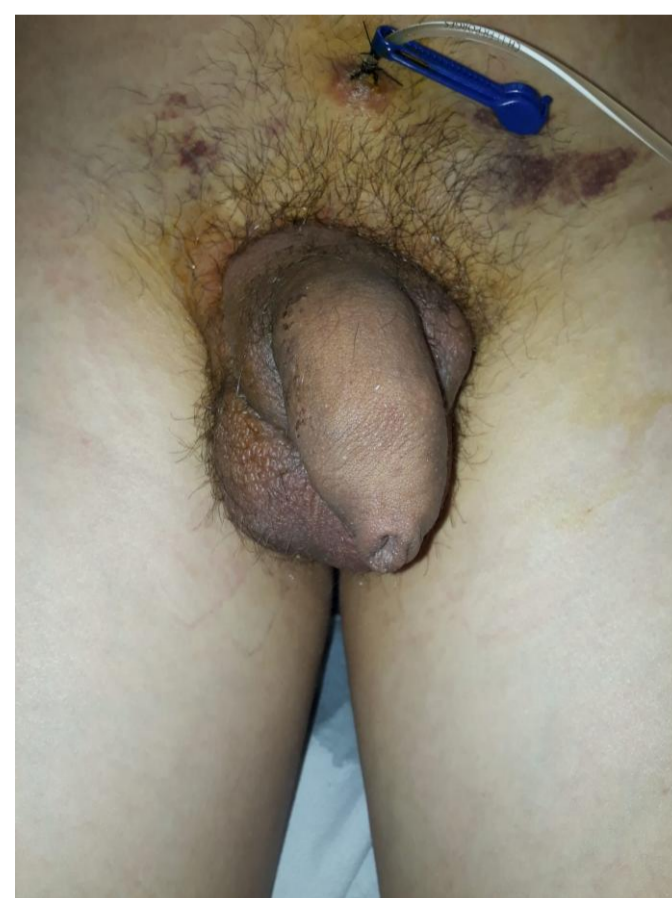
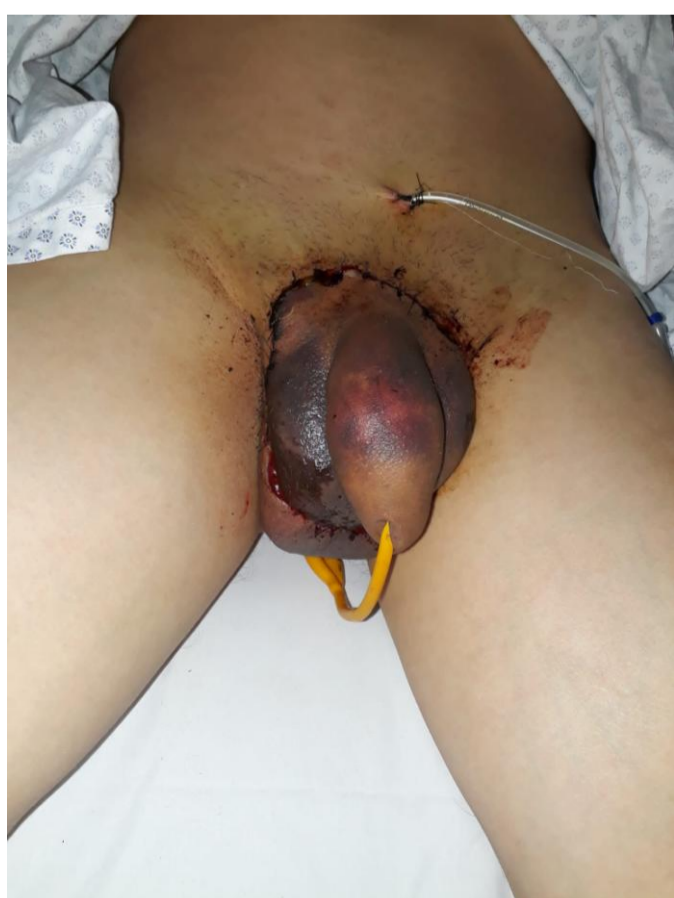
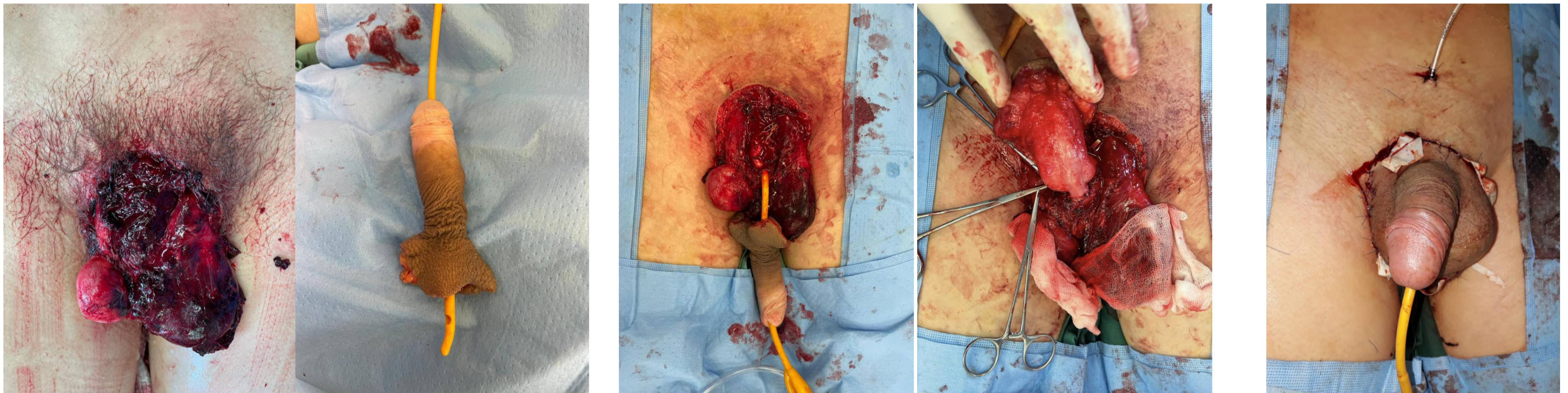## Úvod

Samopoškození pacienta je jedním z možných příznaků záhytu schizofrenie. U našeho pacienta byla prvním příznakem psychózy autoamputace penisu.

## Popis klinického případu

Uvádíme případ 27letého, jinak zdravého, muže, který k nám byl transportován z krajské nemocnice po autoamputaci penisu kuchyňským nožem. Pacient byl při příjmu hypotenzní s odhadovanou ztrátou 1 litru a byl včas přijat na kliniku plastické chirurgie, kde jsme ve spolupráci s kolegy provedli nejdříve očištění amputátu, poté svorkování a. a v. dorsalis penis. Na amputátu i pahýlu penisu jsme ozřejmili konce uretry a na zavedeném permanentním katetru Ch16 jsme po spatulaci okrajů provedli end-to-end anastomózu. Po naplnění měchýře jsme založili punkční epicystostomii. Následně jsme provedli cévní anastomozu a suturu těles, tunica albuginea a obalů penisu. Po výkonu byl pacient vyšetřen psychiatrem se závěrem primozáchytem schizofrenie. Byla nasazena antipsychotika a následoval překlad do nemocnice Bohnice. Katetr byl extrahován po 3 týdnech, epicystostomie týden poté, uretrocystogram ukázal dobrou kontinuitu uretry. Pacient nyní močí bez obtíží, došlo k částečnému obnovení senzitivity části penisu.



## Závěr

Autoamputace penisu je vzácným příznakem psychotických nemocí. Úspěšná replantace penisu závisí na míře poškození, uběhlém čase a možnostech využití multioborového přístupu a zkušenostech mikrochirurgů. Důležitá je také terapie akutních psychotických příznaků pacienta a předejití případné opakované automutilaci.



@grega\_gre